Sinusitis esfenoidales

L Gilain

Resumen. – El diagnóstico de las sinusitis esfenoidales suele ser difícil, ya que los síntomas iniciales son habitualmente inespecíficos. Las cefaleas y los dolores retroorbitarios son los signos de alarma más frecuentes. Las sinusitis esfenoidales pueden generar complicaciones graves como alteraciones visuales, parálisis de los nervios craneales y complicaciones intracraneales. El diagnóstico se basa en la historia clínica y el examen físico, la endoscopia nasal, la tomografía computarizada (TC) y la resonancia magnética (RM). La TC y la RM son métodos indispensables para la elaboración de una estrategia terapéutica en las sinusitis esfenoidales. El tratamiento consiste en esfenoidotomía endoscópica y antibioticoterapia específica. La esfenoidotomía por vía transnasal o transetmoidal con control endoscópico es una técnica radical y relativamente segura, gracias a la cual es posible la prevención de las complicaciones producidas por extensión a los tejidos adyacentes.

© 2003, Elsevier SAS, París. Todos los derechos reservados.

Palabras clave: sinusitis, seno esfenoidal, cefaleas, micosis, cirugía endoscópica.

Introducción

Las sinusitis esfenoidales o esfenoiditis son enfermedades infecciosas de origen bacteriano o micótico desarrolladas en el seno esfenoidal. Pueden presentarse en forma aislada o acompañarse de infección en uno o varios senos adyacentes. El término sinusitis esfenoidal se reserva habitualmente a las formas aisladas. Las formas bacterianas agudas se caracterizan por el riesgo elevado de complicaciones infecciosas en tejidos adyacentes, mientras que las formas bacterianas crónicas lo hacen por la sintomatología inespecífica. Las esfenoiditis micóticas se dividen en formas no invasivas y en formas invasivas indoloras o fulminantes, en la mayoría de los casos complicadas.

ETIOPATOGENIA

La retención sinusal y la proliferación bacteriana o fúngica se ven favorecidas por algunos factores locales. Los factores de obstrucción del ostium esfenoidal pueden ser morfológicos o tisulares [13].

Entre las causas morfológicas se mencionan las desviaciones septales posteriores, las hipertrofias turbinales y las obstrucciones secundarias a fractura ósea. La consecuencia de las mismas es la reducción de la permeabilidad del receso etmoidoesfenoidal posterior y cuando se añade un factor inflamatorio y/o infeccioso favorecen la obstrucción del ostium.

Entre las causas tisulares de obstrucción ostial se distinguen las extrínsecas endonasales, vinculadas al desarrollo frente al ostium de una masa tumoral o de un pólipo inflamatorio y las intrínsecas por inflamación, infección o fibrosis cicatrizal y yatrógena de la mucosa del orificio esfenoidal.

De no haber obstrucción ostial, la lesión directa de la mucosa del seno esfenoidal por una afección inflamatoria o infecciosa es un mecanismo más infrecuente y más difícil de demostrar, ya que habitualmente se acompaña de una obstrucción ostial secundaria parcial o completa. La coexistencia de ostium permeable e infección esfenoidal provoca una rinorrea posterior reveladora y demostrable por vía endoscópica.

La rapidez con que se desarrolla el mecanismo etiopatogénico causal de la sinusitis esfenoidal produce, según el caso de que se trate, manifestaciones agudas, subagudas o crónicas.

Formas clínicas

ESFENOIDITIS AGUDA DE ORIGEN BACTERIANO, AISLADA Y NO COMPLICADA

■ *Signos clínicos*

La cefalea es reveladora y constituye la manifestación inicial más constante [13, 18]. Por lo general es una cefalea de localización retroorbitaria y/o del vértex, de naturaleza pulsátil e hiperálgica. Puede predominar en un solo lado, en forma de hemicrania, o ser difusa. La exacerbación con los movimientos de la cabeza es un signo orientador del origen sinusal. El dolor es continuo y habitualmente resistente a los antálgicos prescritos en primera línea. La cefalea puede ser el único síntoma de la esfenoiditis y las características, que permiten orientar el diagnóstico, se deben evaluar con precisión durante la anamnesis. Sin embargo, algunas cefaleas son inespecíficas y pueden retardar el diagnóstico. La demora

Laurent Gilain : *Professeur d'Université, praticien hospitalier.*
Service d'ORL et de chirurgie cervico-faciale, CHU Clermont-Ferrand, rue Montalembert, BP 69, 63001 Clermont-Ferrand cedex 1, France.

motiva el paso a la cronicidad o el desarrollo de complicaciones infecciosas cerebromeníngeas u oftálmicas. La cefalea puede ir acompañada por fiebre de 38 a 40°, pero ésta es infrecuente en caso de no haber complicaciones [25]. No obstante, la existencia de una cefalea febril orienta sistemáticamente el diagnóstico de esfenoiditis aguda [6]. La rinorrea posterior es inconstante y puede surgir como dato de la anamnesis. La referencia a la misma por parte del paciente dentro de los antecedentes recientes, además de su característica eventualmente unilateral y purulenta o mucopurulenta, orientan el diagnóstico hacia una afección esfenoidal.

■ *Examen físico*

Debe permitir establecer el diagnóstico. La movilización de la cabeza del paciente confirma el efecto de la posición de la cefalea y el origen sinusal. El examen de la cavidad bucal puede revelar la presencia de un cordón mucopurulento contra la pared posterior de la faringe. El examen concluyente es la exploración endoscópica o fibroscópica de las fosas nasales. Ésta se lleva a cabo después de preparar las fosas nasales con anestesia local y retracción de la mucosa. La finalidad es observar la parte posterior de las fosas nasales, el receso etmoidoesfenoidal posterior y el ostium del seno esfenoidal. Comprobar una obstrucción inflamatoria del ostium y, eventualmente, un derrame purulento a la altura del receso, permite formular el diagnóstico de sinusitis esfenoidal purulenta. Ante la inexistencia de derrame purulento espontáneo, la palpación suave y prudente de la región ostial con un aspirador puntiforme puede desencadenar la salida de pus.

La toma dirigida y bajo control endoscópico de muestras de la lesión permite la determinación bacteriana y la práctica de un antibiograma. Después de confirmar el diagnóstico de sinusitis esfenoidal aguda, se deben buscar manifestaciones clínicas incipientes de complicaciones cerebromeníngeas u oftálmicas y solicitar una TC en forma inmediata.

■ *Tomografía computarizada (TC)*

Es un examen de primera elección frente a un cuadro clínico sospechoso de sinusitis esfenoidal aguda [10, 11]. Se deben solicitar cortes axiales y coronales simples y con inyección de medio de contraste, además de la inclusión de ventanas óseas y de partes blandas. Se recomienda la práctica simultánea de cortes cerebrales para detectar una eventual complicación cerebromeníngea que no se haya determinado desde el punto de vista clínico. El aspecto típico consiste en una opacidad intraesfenoidal homogénea, por lo general completa *(figs. 1 y 2)*. El engrosamiento de las paredes óseas puede corresponder a reagudización de una lesión crónica. El cuadro agudo sencillo y sin complicaciones se manifiesta por paredes óseas de aspecto normal, sin osteólisis ni engrosamiento parietal.

■ *Resonancia magnética (RM)*

Su práctica no siempre es necesaria en caso de que la TC proporcione imágenes típicas. De estar indicada, la RM se lleva a cabo mediante secuencias en eco de espín con información T1 y T2 en planos axial y coronal. También se utilizan secuencias en eco de espín con información T1 e inyección de gadolinio. La sinusitis esfenoidal aguda se caracteriza por una opacidad homogénea con hiposeñal en T1 e hiperseñal en T2 [10, 42]. Este aspecto sugiere el diagnóstico de retención esfenoidal de naturaleza líquida *(fig. 3)*. La RM es útil, sobre todo, para determinar la relación entre la opacidad esfenoidal y las estructuras tisulares adyacentes; de ahí que su indicación se reserve por lo general para las formas complicadas de las esfenoiditis agudas. En caso de decidirse por el tratamiento quirúrgico, la RM se puede solicitar para determinar la posición del nervio óptico, con mayor razón cuando hay manifestaciones oftálmicas asociadas (cortes sagitales). En ese caso, además de las informaciones de índole quirúrgica, la RM es importante desde el punto de vista medicolegal. Sin embargo, la solicitud de una RM en las formas agudas no debe demorar el tratamiento después de confirmar el diagnóstico.

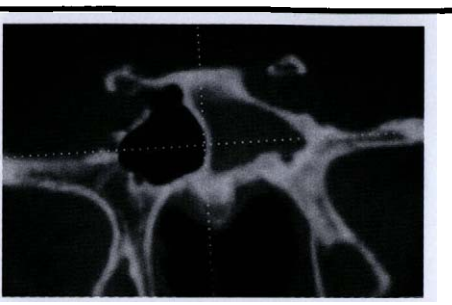

1 *Sinusitis esfenoidal. TC. Corte coronal. Opacidad homogénea sin osteólisis ni engrosamiento de paredes óseas.*

2 *Sinusitis esfenoidal aislada. TC. Corte sagital. Opacidad homogénea aislada del seno esfenoidal con integridad de los demás senos.*

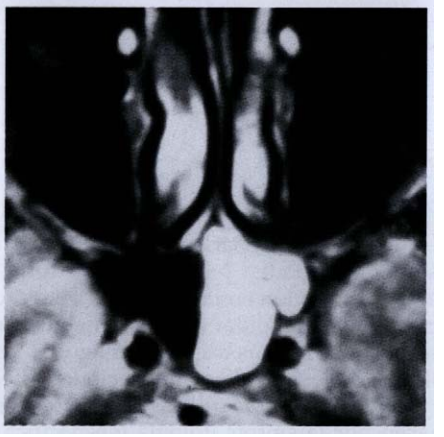

3 *Sinusitis esfenoidal aguda. RM en eco de espín T2. Corte axial. Opacidad esfenoidal en hiperseñal homogénea. La combinación de hiposeñal en T1 e hiperseñal en T2 certifica la naturaleza hídrica y de retención de la lesión esfenoidal.*

■ *Tratamiento*

El tratamiento de primera elección consiste en antibioticoterapia, siempre que no se observen complicaciones. Teniendo en cuenta el riesgo de que éstas se produzcan, se recomienda la administración de los antibióticos por vía parenteral y en ámbito hospitalario. En cualquier caso debe procurarse la toma de muestras para examen bacteriológico, con la consiguiente determinación del agente causal y la práctica de antibiograma. Los gérmenes más frecuentes son el estafilo-

coco dorado y los estreptococos (*Pneumoniae* y betahemolítico). *Haemophilus influenzae* es más excepcional. Las publicaciones mencionan la presencia de gérmenes anaerobios con poca frecuencia [15, 37, 46]. En espera de los resultados del antibiograma, o ante la falta de datos bacteriológicos, la antibioticoterapia es probabilista. En principio debe ser de amplio espectro cubriendo afecciones por gérmenes aerobios (grampositivos y gramnegativos) y anaerobios. La duración promedio del tratamiento es de 10 días. La asociación de vasoconstrictores de aplicación local facilita el drenaje a través del ostium. Los tratamientos antálgicos y antipiréticos se administran en forma simultánea de acuerdo con la evaluación clínica.

La evolución durante las primeras 24 horas es determinante para indicar o no un drenaje quirúrgico. La esfenoidotomía por vía endonasal está indicada cuando no se observa mejoría significativa de las manifestaciones clínicas en las primeras 24 horas. En ocasiones, la naturaleza hiperálgica o hiperpirética de la afección llevan a que el drenaje quirúrgico se indique de entrada. En tales casos se aprovecha para tomar muestras con fines bacteriológicos, si ello no se ha hecho antes. De modo general, la indicación de esfenoidotomía por vía endonasal es amplia en virtud del riesgo de complicaciones. La mayoría de las veces se lleva a cabo con control endoscópico, por vía ostial transnasal directa o por vía transetmoidal posterior [3, 17, 29, 44].

ESFENOIDITIS CRÓNICA AISLADA DE ORIGEN BACTERIANO

Se define como una lesión inflamatoria y/o infecciosa del seno esfenoidal de por lo menos 3 meses de evolución. Los signos de alarma principales son las cefaleas crónicas y las manifestaciones oftálmicas [12, 39, 47]. La presencia de una opacidad esfenoidal en TC permite formular el diagnóstico de esfenoiditis crónica. Sin embargo, el hallazgo de una opacidad esfenoidal aislada con un cuadro clínico de cefaleas difusas, intermitentes, aisladas y de larga data puede plantear el problema de la relación nosológica entre la opacidad radiológica y el cuadro clínico [12, 26].

■ *Signos clínicos*

Las cefaleas de localización retroorbitaria o del vértex permiten orientar el diagnóstico. Sin embargo, la esfenoiditis crónica se puede manifestar por cefaleas de cualquier tipo. Éstas pueden ser difusas o localizadas, intermitentes o continuas, y con una evolución por accesos que pueden tener o no relación con episodios de congestión nasal. La naturaleza crónica de las mismas es el único signo orientador. Además, las cefaleas pueden ser el único síntoma durante mucho tiempo. La aparición de manifestaciones oftálmicas, que representan complicaciones, completan el cuadro típico de la esfenoiditis crónica. Las complicaciones oculares pueden ir desde la simple visión borrosa hasta la diplopía y la disminución de la agudeza visual [13]. La rinorrea posterior y la obstrucción nasal son inconstantes.

■ *Examen endoscópico de las fosas nasales*

La finalidad es detectar una lesión inflamatoria del ostium esfenoidal o del receso etmoidoesfenoidal y la presencia de secreciones patológicas, de las que se deben tomar muestras para examen bacteriológico.

■ *Tomografía computarizada (figs. 4 y 5)*

La presencia de una opacidad intraesfenoidal permite formular el diagnóstico de esfenoiditis. La opacidad típica es homogénea y completa. El engrosamiento de las paredes óseas indica la cronicidad de la esfenoiditis [10]. La existencia de un simple engrosamiento mucoso esfenoidal es más difícil de interpretar y su naturaleza patológica se debe determinar de acuerdo con el cuadro clínico. Las características clínicas, el aspecto endoscópico del ostium esfenoidal y el espesor de las paredes óseas en TC permiten confirmar la naturaleza evolutiva del engrosamiento mucoso esfenoidal.

4 *Sinusitis esfenoidal crónica. TC. Corte coronal. Opacidad homogénea con engrosamiento de paredes óseas indicando lesión crónica.*

5 *Sinusitis esfenoidal aislada. TC. Corte axial. Opacidad homogénea con alteración y engrosamiento de las paredes óseas indicando lesión crónica.*

■ *Resonancia magnética*

La RM se practica en todos los casos que muestran lesión oftálmica. La presencia de una opacidad en hiperseñal en T1 y T2 indica la naturaleza inflamatoria del contenido sinusal y la evolución crónica de la esfenoiditis [10]. Los cortes sagitales en el eje del canal óptico sirven para analizar la relación de la lesión esfenoidal con el nervio óptico [10]. El aspecto de la opacidad en hiperseñal T1 y T2 permite suponer un mucocele. El diagnóstico diferencial se establece con TC, puesto que en la lesión inflamatoria y/o infecciosa crónica las paredes son normales o gruesas, mientras que el mucocele muestra paredes adelgazadas y desplazadas.

■ *Tratamiento*

Si no existen complicaciones, el tratamiento es médico y consiste en antibioticoterapia específica o probabilista, asociada a corticoterapia general y vasoconstrictores de aplicación local. La esfenoidotomía está indicada ante el fracaso del tratamiento medicamentoso, o de primera línea en caso de haber complicaciones oftálmicas. En realidad, la indicación de esfenoidotomía es bastante amplia, puesto que se utiliza tanto para la búsqueda etiológica como medio de prevención de recidivas. La esfenoidotomía se lleva a cabo por vía endonasal y con control endoscópico [17].

COMPLICACIONES DE LAS ESFENOIDITIS BACTERIANAS

Las complicaciones de las esfenoiditis se caracterizan por extensión y propagación de la lesión sinusal a las estructuras y tejidos adyacentes y pueden ser reveladoras de la enfermedad sinusal. La proximidad de las paredes del seno esfenoidal con los pares craneales II, III, IV, V y VI, el seno cavernoso y las meninges explican los diferentes tipos de complicaciones observados [25]. Las lesiones de los pares craneales V y VI, las meningitis y las tromboflebitis del seno cavernoso son las complicaciones más frecuentes. Éstas se observan más a menudo en las esfenoiditis agudas, pero también pueden aparecer en el curso de las formas subagudas y crónicas. Además son más frecuentes en pacientes mayores de 50 años y en el sexo femenino [45], mientras que, a la inversa, las complicaciones craneales y endocraneales de origen etmoidofrontal y maxilar afectarían con más frecuencia a personas jóvenes de sexo masculino [8, 28]. Los estafilococos y los estreptococos (neumococos) son los gérmenes más frecuentemente encontrados en lo que se refiere al origen bacteriano de estas complicaciones [8].

■ *Afección de los pares craneales*

La lesión del V° par craneal se manifiesta por hipoestesia facial y, más excepcionalmente, por hiperestesia irritativa. La hipoestesia indica una difusión de la infección a las paredes del seno cavernoso, mientras que la hiperestesia es la manifestación de un síndrome irritativo con punto de partida esfenoidal [25].

Las lesiones de los pares craneales VI, IV y III se revelan por diplopía y alteración de la motilidad ocular. La lesión del VI° par craneal es la más frecuente y debe orientar una tromboflebitis del seno cavernoso.

La existencia de una neuritis óptica por lesión del nervio óptico puede ser el resultado de un daño directo del nervio por parte del proceso infeccioso, o de un compromiso indirecto debido a vasculitis u osteítis adyacente [19, 32]. La existencia de una neuritis óptica obliga a buscar una lesión esfenoidal, sobre todo si la misma estuvo precedida por un largo período de cefaleas [32]. La disminución de la agudeza visual es de intensidad variable y puede llegar hasta la pérdida completa de la visión. La recuperación de la vista es posible y depende principalmente de la rapidez con que se instaure el tratamiento y de la gravedad de la lesión.

■ *Meningitis*

El seno esfenoidal sería el más comprometido en las meningitis con comienzo sinusal [51]. El germen causal más común sería el neumococo [51]. Las esfenoiditis crónicas provocarían más meningitis que las formas agudas. El comienzo suele ser brusco, con aparición de entrada de un síndrome meníngeo intenso y alteraciones de la conciencia. El cuadro puede completarse rápidamente con signos deficitarios y fiebre elevada. Las formas hiperagudas pueden causar la muerte en pocas horas. El diagnóstico se establece mediante punción lumbar, que se lleva a cabo inmediatamente después de la TC. El riesgo de muerte y de secuelas neurológicas se manifiesta aproximadamente en el 12 % de los casos [16, 51].

■ *Tromboflebitis del seno cavernoso*

Es una complicación sobre todo de las esfenoiditis agudas. La afección del seno cavernoso por el proceso infeccioso esfenoidal se produce a partir de una osteítis adyacente o, con mayor frecuencia, por el compromiso de la red venosa local. El cuadro completo incluye fiebre elevada, alteración del estado general, daño ocular con edema palpebral, exoftalmía dolorosa y parálisis oculomotoras (*fig. 6*). El cuadro también puede ser incompleto y manifestarse inicialmente por una lesión aislada del VI° par craneal, lo cual debe orientar el diagnóstico. El proceso infeccioso puede extenderse a la pared carotídea y provocar la formación de un aneurisma de naturaleza infecciosa en la carótida interna [40]. La TC con inyección, o mejor la RM, permite establecer el diagnóstico. Con respecto al pronóstico se destaca un riesgo de muerte aproximadamente en el 14 % [13].

6 *Tromboflebitis del seno cavernoso. Lesión ocular con edema palpebral, exoftalmía dolorosa y parálisis oculomotoras.*

■ *Otras complicaciones*

Las publicaciones refieren casos de osteítis de la base del cráneo, empiemas subdurales y reblandecimiento cerebral por lesión carotídea [21, 25, 33, 34].

■ *Tratamiento*

El tratamiento de las formas complicadas consiste en antibioticoterapia específica por vía parenteral y drenaje quirúrgico del foco infeccioso esfenoidal mediante esfenoidotomía. En caso de tromboflebitis del seno cavernoso, algunos autores recomiendan heparinoterapia pero otros ponen en tela de juicio esta conducta [13, 19].

SINUSITIS ESFENOIDAL DE ORIGEN MICÓTICO

Las micosis del seno esfenoidal son entidades patológicas bien descritas en las publicaciones [9, 31, 38, 50]. Se consideran infrecuentes pero su incidencia parece estar aumentando [22, 24]. Para algunos autores, estarían presentes aproximadamente en el 15 al 20 % de las enfermedades esfenoidales crónicas aisladas y exploradas con procedimientos quirúrgicos [48]. Para otros, se observarían en el 25 % de los casos de sinusitis esfenoidales complicadas que requieren exploración quirúrgica [46].

La etiopatogenia de la lesión esfenoidal no se conoce bien pese a que se estudia desde hace varios años [36, 43]. La contaminación sinusal se produciría por inhalación directa de las esporas fúngicas, las cuales, en condiciones determinadas, se volverían patógenas. Entre los factores locales, parece desempeñar un papel importante la hipoventilación sinusal secundaria a bloqueo ostial de tipo mecánico o inflamatorio favorecedor de anaerobiosis. Entre los factores generales favorecedores figura diabetes, corticoterapia y cualquier situación que provoque inmunodepresión. Estos mecanismos etiopatogénicos ocasionan, en el seno esfenoidal, el desarrollo de las formas crónicas no invasivas o «bolas fúngicas» y de las formas invasivas crónica indolora y aguda fulminante [4, 22]. Según los autores, la sinusitis fúngica alérgica nunca fue descrita como forma aislada en el seno esfenoidal.

■ *Esfenoiditis micótica crónica no invasiva o «bola fúngica» (aspergiloma) esfenoidal*

La localización sinusal esfenoidal es la segunda localización más frecuente, después del seno maxilar y antes de los senos

etmoidales y frontales [14, 22]. Estas formas serían predominantes en el sexo femenino [14].

La sintomatología es comparable a la de la sinusitis esfenoidal crónica no complicada. La cefalea es el síntoma principal, a veces se acompaña de derrame posterior con tos y, en algunos casos, de obstrucción nasal [22, 38]. Algunos autores insisten en la índole particularmente álgica de las formas micóticas, en comparación con las formas bacterianas o inflamatorias simples [38]. En algunos casos se manifiestan en forma aguda con fiebre y síndrome hiperálgico, pero nunca en forma complicada ocular o cerebromeníngea [22]. La endoscopia nasal permite confirmar el diagnóstico de esfenoiditis. En la exploración del ostium esfenoidal siempre se observa un aspecto patológico, ya sea polipoide inflamatorio o inflamatorio con secreciones mucopurulentas, excepcionalmente negruzcas, que pueden orientar el diagnóstico de enfermedad micótica.

La TC muestra opacidad homogénea inespecífica, en algunos casos, asociada a engrosamiento de las paredes óseas como expresión de la naturaleza crónica de la afección [10], u opacidad con imagen espontáneamente hiperdensa irregular *(fig. 7)* y por lo general en posición central, que lleva igualmente a orientar el diagnóstico de «bola fúngica» [22, 38]. En las formas no invasivas no se detecta osteólisis asociada.

La RM no proporciona informaciones adicionales y, en la forma típica, muestra señal intermedia en T1 y en su centro una hiposeñal característica de la bola fúngica [22].

El tratamiento es quirúrgico. La esfenoidotomía se lleva a cabo por vía endonasal y con control endoscópico [17, 22, 38] o, según algunos autores, microscópico [45]. El diagnóstico se confirma al observar en el esfenoides una amalgama negruzca característica de bola fúngica [38]. Las lesiones se extraen por aspiración y lavado de la cavidad esfenoidal. Las muestras se remiten para examen micológico y anatomopatológico. El análisis anatomopatológico pone de manifiesto la presencia de filamentos micélicos. El examen micológico directo y tras cultivo permite identificar la especie fúngica causal. El hongo que se detecta con más frecuencia es *Aspergillus fumigatus* o *flavus*, pero también se pueden aislar otras especies [35, 45, 49]. Los agentes que intervienen en las formas no invasivas son excepcionalmente mucorales [20]. El análisis histológico de la mucosa esfenoidal muestra signos inespecíficos de inflamación sin signos de invasión fúngica, lo cual confirma la naturaleza no invasiva de esta forma. El examen bacteriológico de las secreciones puede poner de manifiesto una infección bacteriana adyacente. No necesita tratamiento medicamentoso y la curación se consigue gracias al mantenimiento de una esfenoidotomía abierta. El control es clínico y endoscópico, sin necesidad de ningún otro examen complementario.

7 *Sinusitis esfenoidal micótica no invasiva crónica o «bola fúngica». TC. Corte axial. Opacidad con presencia de imagen hiperdensa irregular.*

■ *Esfenoiditis fúngicas invasivas crónica indolora y aguda fulminante*

Se observan en pacientes inmunodeprimidos que presentan el síndrome de inmunodeficiencia adquirida (sida) o hemopatías malignas [1, 30]. Ambas formas se caracterizan por la frecuencia de complicaciones asociadas y reveladoras [2, 5, 7, 27, 41]. Desde el punto de vista clínico, las dos formas se diferencian por la naturaleza aguda o crónica de las manifestaciones. Además del terreno en el que ocurren, las señales que orientan el diagnóstico son la intensidad de las cefaleas, por lo general retroorbitarias, la fiebre ocasionalmente elevada y la alteración del estado general. En realidad, en la mayoría de los casos el cuadro se muestra complicado desde el principio [22] y el paciente se presenta con una o varias de las complicaciones descritas en las esfenoiditis agudas.

La TC muestra una opacidad esfenoidal con signos de osteólisis y confirma la extensión del proceso a los tejidos adyacentes.

La RM permite evaluar la extensión del proceso infeccioso.

El tratamiento se debe instaurar de urgencia. La esfenoidotomía facilita la toma de muestras, destinadas a la confirmación del diagnóstico de lesión fúngica y a la determinación de hongo causal. El tratamiento consiste en administración de antimicóticos (anfotericina B ± itraconazol) por vía parenteral [1]. También se pueden realizar lavados de la cavidad de esfenoidotomía con antimicóticos. Por último, en cualquier caso se indica el restablecimiento de la inmunidad específica contra la enfermedad inmunodepresiva subyacente. Algunos autores recomiendan efectuar un desbridamiento quirúrgico amplio [1]. Desafortunadamente, en la localización esfenoidal, el mismo sólo puede ser limitado debido a la cercanía de órganos vitales. El pronóstico depende del grado de extensión de la infección, de la rapidez con que se instaure el tratamiento, de la gravedad de la inmunodepresión y, para algunos, de las posibilidades de erradicación quirúrgica [1].

Cualquier referencia a este artículo debe incluir la mención del artículo original: Gilain L. Sinusites sphénoïdales. Encycl Méd Chir (Elsevier SAS, Paris, tous droits réservés), Oto-rhino-laryngologie, 20-430-E-10, 2003, 6 p.

Bibliografía

[1] Barry B, Bouchaud O, Vittecoq D, Minozzi C, Coulaud JP, Gehanno P. Sinusites aspergillaires invasives chez les patients infectés par le virus de l'immunodéficience humaine. *Ann Otolaryngol Chir Cervicofac* 1999 ; 116 (4) : 237-241

[2] Bikhazi NB, Sloan SH. Superior orbital fissure syndrome caused by indolent Aspergillus sphenoid sinusitis. *Otolaryngol Head Neck Surg* 1998 ; 118 (1) : 102-104

[3] Bost P, Guichard C, Chazal J et al. Approche endoscopique endonasale trans-sphénoïdale des lésions sellaires et parasellaires. *JF ORL* 1999 ; 48 (3) : 163-169

[4] Brandwein M. Histopathology of sinonasal fungal disease. *Otolaryngol Clin North Am* 1993 ; 26 : 949-981

[5] Chan LL, Singh S, Jones D, Diaz EM Jr, Ginsberg LE. Imaging of mucormycosis skull base osteomyelitis. *AJNR Am J Neuroradiol* 2000 ; 21 (5) : 828-831

[6] Charpentier P, Tomasi M, Lombard B, Braccini F, Salgas P. Signes précoces des sinusites sphénoïdales : céphalée fébrile isolée. *Presse Med* 1996 ; 25 (30) : 1389

[7] Chin-Hong PV, Sutton DA, Roemer M, Jacobson MA, Aberg JA. Invasive fungal sinusitis and meningitis due to Arthrographis kalrae in a patient with AIDS. *J Clin Microbiol* 2001 ; 39 (2) : 804-807

[8] Clayman GL, Adams GL, Paugh DR, Koopman JR. Intracranial complications of paranasal sinusitis : a combined institutional review. *Laryngoscope* 1991 ; 101 : 234-239

[9] Comoretto R, Carbone A, Barzan L, Caruso G. Isolated sphenoid sinus aspergillosis : A case report. *Rhinology* 1986 ; 24 : 219-222

[10] De Pressigny M, Gilain L, Coste A, Peynegre R. Intérêt de l'imagerie dans la pathologie sphénoïdale. Place de l'IRM. *J Radiol* 1994 ; 75 (4) : 221-227

[11] Digre KB, Maxner CE, Crawford S, Yuh WTC. Significance of CT and MR findings in sphenoid sinus disease. *AJNR* 1989 ; 167 : 803-808

[12] Erminy M, Aidan D, Trotoux J, Bonfils P. Aspects cliniques, étiologiques, et thérapeutiques des opacités sphénoïdales chroniques. *Ann Otolaryngol Chir Cervicofac* 1998 ; 115 : 332-337

[13] Erminy M, Bonfils P. Sinusites sphénoïdales aiguës et chroniques. *Ann Otolaryngol Chir Cervicofac* 1998 ; 115 : 106-116

[14] Ferreiro JA, Carlson BA, Cody DT, 3rd. Paranasal fungus balls. *Head Neck* 1997 ; 19 (6) : 481-486

[15] Finkelstein R, Honigman S, Doron Y, Braun Y. Sphenoid sinusitis presenting as chronic meningitis. *Eur Neurol* 1986 : 25 (3) : 183-187

[16] Gehanno P, Redondo A, Gutton O. Les complications méningo-encéphaliques des sinusites. À propos de 29 cas. *Ann Otolaryngol Chir Cervicofac* 1982 ; 99 : 231-235

[17] Gilain L, Aidan D, Coste A, Peynegre R. Functional endoscopic sinus surgery for isolated sphenoid sinus disease. *Head Neck* 1994 ; 16 : 433-437

[18] Gilain L, Guichard C. Les sphénoïdites aiguës et chroniques. *Les cahiers d'ORL (Montpellier)* 2000 ; XXXV (2) : 59-63

[19] Gilain L, Manipoud P. Complications crâniennes et endocrâniennes des infections nasosinusiennes. *Encycl Med Chir* (Paris-France), Oto-rhino-laryngologie, 20-445-A-10, 1995 : 6

[20] Henderson LT, Robbins KT, Weitzner S, Dyer TC, Jahrsdoerfer RA et al. Benign mucor colonization (fungus ball) associated with chronic sinusitis. *South Med J* 1988 ; 81 : 846-850

[21] Hoistad DL, Duvall AJ 3rd. Sinusitis with contiguous abscess involvement of the clivus and petrous apices. Case report. *Ann Otol Rhinol Laryngol* 1999 ; 108 (5) : 463-466

[22] Klossek JM, Dufour X. Les mycoses sphénoïdales. *Les cahiers d'ORL (Montpellier)* 2000 ; XXXV (2) : 64-68

[23] Klossek JM, Peloquin L, Fourcroy PJ, Ferrie JC, Fontanel JP. Aspergillomas of the sphenoid sinus : A series of 10 cases treated by endoscopic sinus surgery. *Rhinology* 1996 ; 34 : 179-183

[24] Klossek JM, Serrano E, Peloquin L, Percodani J, Fontanel JP, Pessey JJ. Functional endoscopic sinus surgery and 109 mycetomas of paranasal sinuses. *Laryngoscope* 1997 ; 107 (1) : 112-117

[25] Kron TK, Johnson CM. Diagnosis and management of the opacified sphenoid sinus. *Laryngoscope* 1983 ; 93 : 1319-1327

[26] Lawson W, Reino AJ. Isolated sphenoid sinus disease: an analysis of 132 cases. *Laryngoscope* 1997 ; 107 : 1590-1597

[27] Lee LR, Sullivan TJ. Aspergillus sphenoid sinusitis-indiced orbital apex syndrome in HIV infection. *Aust NZJ Ophtalmol* 1995 ; 23 (4) : 327-331

[28] Maniglia AJ, Goodwin WJ, Arnold JE, Ganz E. Intracranial abcesses secondary to nasal, sinus and orbital infections in adults and children. *Arch Otolaryngol Head Neck Surg* 1989 ; 115 : 1424-1429

[29] Metson R, Gliklich RE. Endoscopic treatment of sphenoid sinusitis. *Otolaryngol Head Neck Surg* 1996 ; 114 (6) : 736-744

[30] Meyer RD, Gaultier CR, Yamashita JT, Babapour R, Pitchon HE, Wolfe PR et al. Fungal sinusitis in patients with AIDS : Report of 4 cases and review of the literature. *Medicine (Baltimore)* 1994 ; 73 : 69-78

[31] Miglets AW, Saunders WH, Ayers L. Aspergillosis of the sphenoid sinus. *Arch Otolaryngol* 1978 ; 104 (1) : 47-50

[32] Moorman CM, Anslow P, Elston JS. Is sphenoid sinus opacity significant in patients with optic neuritis ? *Eye* 1999 ; 13 : 76-82

[33] Oruckaptan HH, Akdemir P, Ozgen T. Isolated sphenoid sinus abcesses : clinical and radiological failure in preoperative diagnosis. Case report and review of the literature. *Surg Neurol* 2000 ; 53 (2) : 174-177

[34] Perez Barreto M, Sahai S, Ameriso S, Ahmadi J, Rice D, Fisher M. Sinusitis and carotid artery stroke. *Ann Otol Rhinol Laryngol* 2000 ; 109 (2) : 227-230

[35] Rao A, Forgan-Smith R, Miller S, Haswell H et al. Phaehyphomycosis of the nasal sinuses caused by bipolaris species. *Pathology* 1989 ; 21 : 280-281

[36] Romett JL, Newman RK. Aspergillosis of the nose and paranasal sinuses. *Laryngoscope* 1982 ; 92 (7) : 764-766

[37] Rosenblum BN, Gutwein M, Bartell MF. Sphenoid sinusitis caused by Clostridium perfringens. *Otolaryngol Head Neck Surg* 2001 ; 125 (1) : 101-102

[38] Salvan D, Gilain L, Beautru R, Coste A, Chevalier E, Peynegre R. Aspergillose du sinus sphénoïdal. À propos de 4 cas. *Ann Otolaryngol Chir Cervicofac* 1993 ; 110 : 281-284

[39] Sethi DS. Isolated sphenoid lesions: diagnosis and management. *Otolaryngol Head Neck Surg* 1999 ; 120 (5) : 730-736

[40] Soga Y, Oka K, Sato M, Kabata T, Kawasaki T, Kawano H et al. Cavernous sinus thrombophlebitis caused by sphenoid sinusitis. Report of autopsy case. *Clin Neuropathol* 2001 ; 20 (3) : 101-105

[41] Sokolo R, Lefort T, Soulhiard F, Dumollard JM, Seguin P. Paranasal mucormycosis with involvement of the sphenoid sinus. *Rev Stomatol Chir Maxillofac* 1998 ; 99 (1) : 52-55

[42] Som PM, Shapiro MD, Biller HF, Sasak IC, Lawson W. Sinonasal tumors and inflammatory tissues : differentiation with MR imaging. *Radiology* 1988 ; 167 : 803-808

[43] Stammberger H, Jaske R, Beaufort F. Aspergillosis of the paranasal sinuses. X-Ray diagnosis, histopathology, and clinical aspects. *Ann Otol Rhinol Laryngol* 1984 ; 93 : 251-256

[44] Stankiewicz JA. The endoscopic approach to the sphenoid sinus. *Laryngoscope* 1989 ; 99 : 218-221

[45] Stoll D, Adjibabi W, Dumon TH. Sphénoïdites inflammatoires isolées compliquées (à propos de 23 cas). *Rev Soc Fr ORL* 1996 ; 40 : 41-43

[46] Stoll D, Dumont TH, Adjibabi W. Sphénoïdites inflammatoires isolées compliquées (à propos de 23 cas). *Rev Laryngol Otol Rhinol (Bord)* 1996 ; 118 : 87-89

[47] Turgut S, Ozcan KM, Celikkanat S, Ozdem C. Isolated sphenoid sinusitis. *Rhinology* 1997 ; 35 (3) : 132-135

[48] Wang ZM, Kanoh N, Dai CF, Kutler DI, Xu R, Chi FL et al. Isolated sphenoid sinus disease : an analysis of 122 cases. *Ann Otol Rhinol Laryngol* 2002 ; 111 (4) : 323-327

[49] Watters GW, Milford CA. Isolated sphenoid sinusitis due to *Pseudallescheria boydii*. *J Laryngol Otol* 1993 ; 107 : 344-346

[50] Weinstein M, Theron J, Newton TH. Aspergillosis is involving the sphenoid sinus. *Neuroradiology* 1976 ; 11 : 137-139

[51] Younis RT, Anand VK, Childress C. Sinusitis complicated by meningitis : current management. *Laryngoscope* 2001 ; 111 (8) : 1338-1342